ALTERACIONES

Dermatológicas

MÁS FRECUENTES

en Pediatría

III Reunión de Residentes "Profesor Manuel Pajarón de Ahumada"

Mamen Reventós Martínez - R3 HUSL

Cristina Plaza Sánchez - R2 HUVA

Pablo Párraga Avilés - R3 HUVA

VIRUS



EXANTEMAS VESÍCULO-AMPOLLOSOS

Pablo 14 meses:

Fiebre de 24 horas de evolución Y

Exantema de comienza en tronco generalizandose posteriormente

Maculopápulas, vesículas y costras.

MUY PRURIGINOSO

Pablo 14 meses:

Fiebre de 24 horas de evolución Y

Exantema de inicio en el tronco generalizandose posteriormente

Maculopápulas, vesículas y costras.

MUY PRURIGINOSO

VARICELA

(VIRUS VARICELA ZOSTER)

VVZ: ESTADIOS EVOLUTIVOS

Tras síntomas inespecíficos con malestar y fiebre..

FASE EXANTEMÁTICA

3-5 días

Mácula, pápula, vesícula y costra
COEXISTEN
Centrípeto
PRURIGINOSO
A veces, asociado a **enantema**

VVZ: ESTADIOS EVOLUTIVOS

FASE REGRESIÓN
5-7 días

Fase de costra

Zonas de hiperpigmentación que desaparecen generalmente sin cicatriz.

María, 12 meses

No quiere comer, parece que le duele la boca o la garganta.

Asocia febrícula y estas lesiones en la piel

María, 12 meses

No quiere comer, parece que le duele la boca o la garganta.

Asocia febrícula y estas lesiones en la piel

ENFERMEDAD BOCA MANO PIE (COXSAKIE A16)

COXSAKIE A16: ESTADIOS EVOLUTIVOS

FASE PRODRÓMICA

1-2 días

Síntomas catarrales
Fiebre

FASE EXANTEMÁTICA

1-2 semanas

Úlceras DOLOROSAS en boca
(RESPETA FARINGE)
Vesículas en palmas y plantas de manos y pies

COXSAKIE A16: ESTADIOS EVOLUTIVOS

FASE REGRESIÓN

1 Semana

COMPLICACIONES:

5-6 semanas -> **Onicomadesis**

EXANTEMAS MACULO-PAPULARES

Ruben 10 meses

Cuadro catarral leve pero con BEG

Adenopatías retroauriculares, laterocervicales y occipitales dolorosas

Aparición días después de estas lesiones..

Ruben 10 meses

Cuadro catarral leve

Adenopatías retroauriculares, laterocervicales y occipitales dolorosas

Aparición días después de estas lesiones

RUBEOLA

(TOGAVIRUS)

RUBEOLA: ESTADIOS EVOLUTIVOS

FASE PRODRÓMICA

1-2 días

Afebril generalmente
Clínica catarral
Adenopatías dolorosas (occipital/retroauricular)
Mácula/petequias paladar blando.

RUBEOLA: ESTADIOS EVOLUTIVOS

FASE EXANTEMÁTICA

3-5 días

Exantema maculopapular rosado
NO confluyente
Progresión cefalocaudal
RESPETA palmas y plantas

RUBEOLA: ESTADIOS EVOLUTIVOS

FASE REGRESIÓN

2-3 días

Involución en sentido cefalocaudal

No descamación

Mario 6 años:

Síntomas catarrales y fiebre moderada

Conjuntivitis y fotofobia

Aparición de estas lesiones en la piel...

Enantema en boca hace 3 días

Mario 6 años:

Síntomas catarrales y fiebre moderada

Conjuntivitis y fotofobia

Enantema en boca hace 3 días

Aparición de estas lesiones en la piel...

SARAMPIÓN

(paramixovirus)

PARAMIXOVIRUS: ESTADIOS EVOLUTIVOS

FASE PRODRÓMICA

3-5 días

Fiebre y clínica catarral
Conjuntivitis y fotofobia
Manchas Koplik

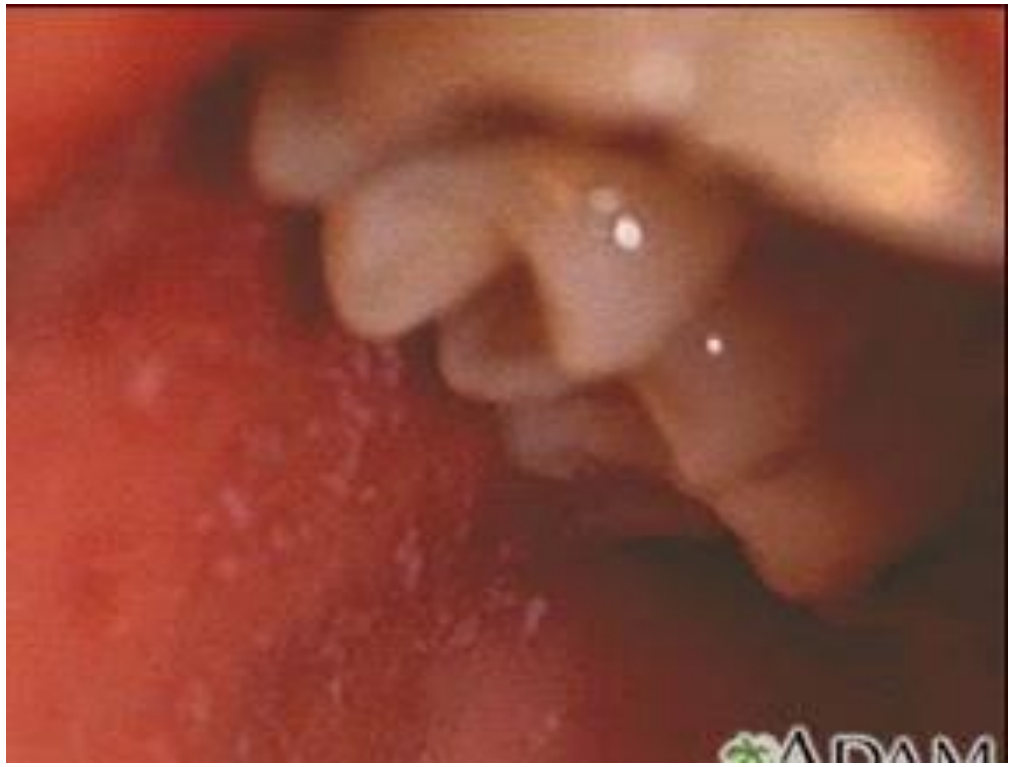

PATOGNOMÓNICAS

PARAMIXOVIRUS: ESTADIOS EVOLUTIVOS

FASE EXANTEMÁTICA

4-6 días

Exantema maculopapuloso rojo-vinoso

Confluyente

Progresión craneocaudal

INCLUIDO PALMAS Y PLANTAS

PARAMIXOVIRUS: ESTADIOS EVOLUTIVOS

FASE REGRESIÓN

Involución en sentido cefalocaudal
Tono pardusco y **descamación** furfurácea

Raul 12 meses,

Afebril con BEG

Enrojecimiento facial y exantema maculopapuloso miembros y nalgas

RESPETA palmas y plantas

Raul 12 meses,

Afebril con BEG

Enrojecimiento facial y exantema maculopapuloso en miembros y nalgas

RESPETA palmas y plantas

ERITEMA INFECCIOSO O MEGALOERITEMA

(PARVOVIRUS B19)

BEG, AFEBRIL… APARECE EL EXANTEMA

1º ETAPA

“Niño abofeteado”
Eritema macular rojo intenso en mejillas
INICIO SÚBITO

2º ETAPA

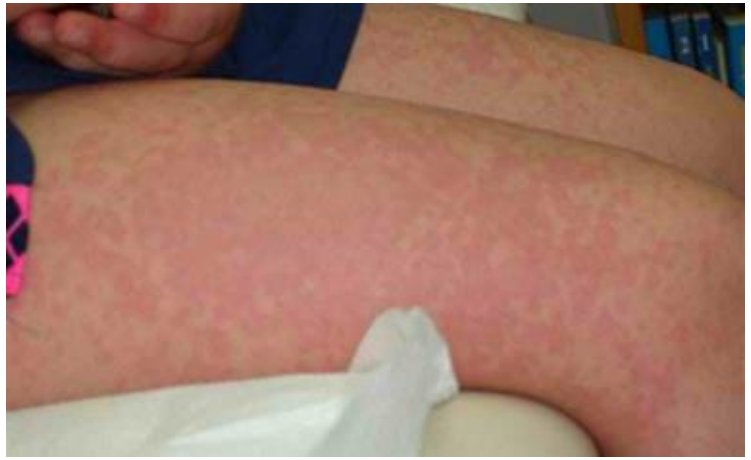

Exantema maculopapular eritematoso
RESPETA palmas y plantas
En ocasiones pruriginoso

3º ETAPA

Aspecto reticulado
Se resuelve SIN descamación

Sara 7 meses:

Exantema maculopapuloso rosado no confluente en tronco.

Tres días antes presenta fiebre 39,5ºC con BEG

Sara 7 meses:

Exantema maculopapuloso rosado no confluente tronco.

Tres días antes presenta fiebre 39,5ºC con BEG

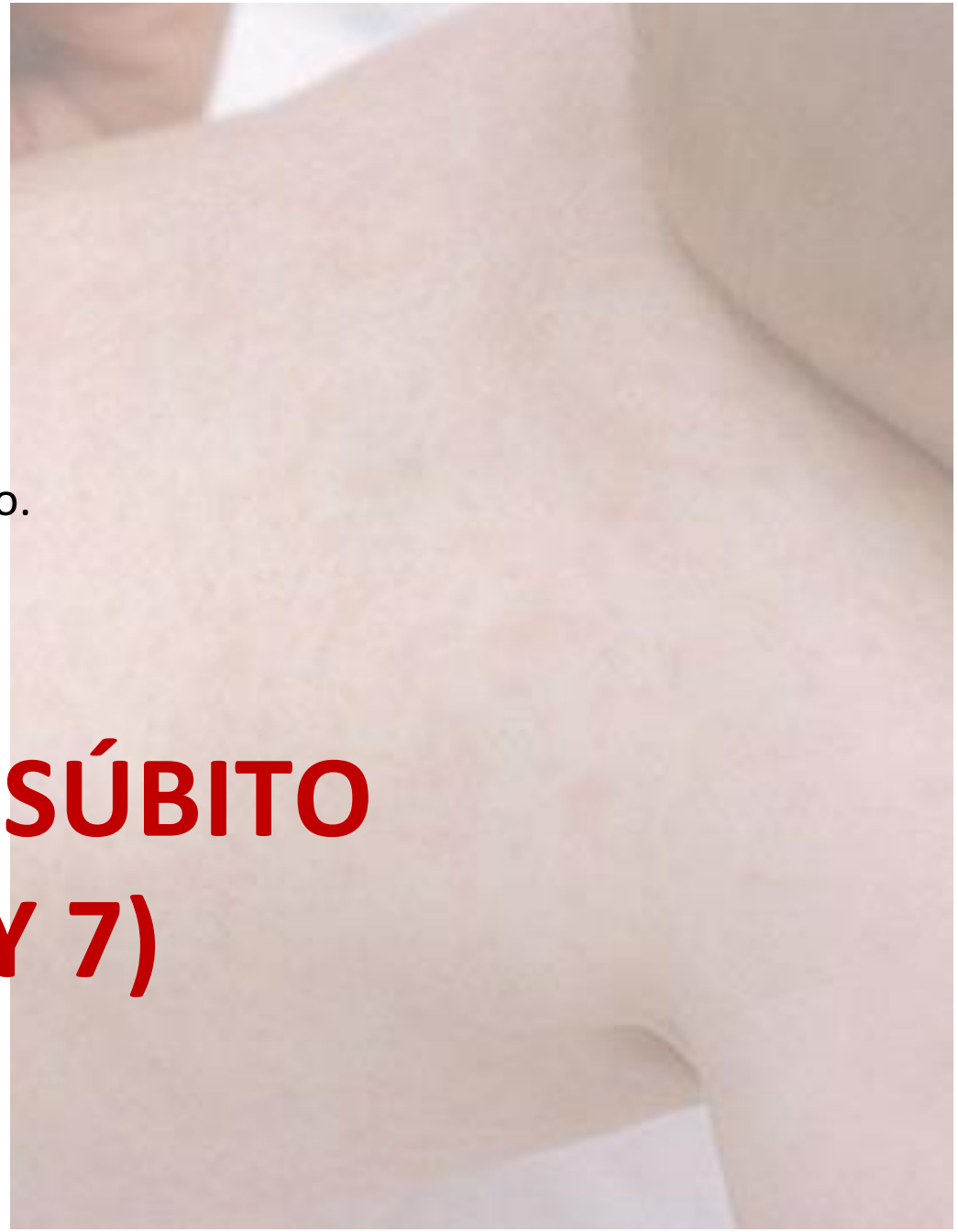

EXANTEMA SÚBITO (VHS 6 Y 7)

	VARICELA	SARAMPIÓN	RUBEOLA	MEGALOERITEMA	EXANTEMA SÚBITO
FASE PRODRÓMICA	Síndrome gripal Fiebre	Catarro Conjuntivitis **Manchas de Koplik** (12-18h)	Catarro **Adenopatías dolorosas (retroocipital)** Mácula/petequias paladar blando.	Febrícula o asintomático	Fiebre + BEG
EXANTEMA	**Inicio en tórax** Lesiones en **distinto estadio** Mucosas	Maculopapular descendente, confluente	Morbiliforme, descendente.	**Afebril** **Niño abofeteado** Máculo- pápulas en tronco.	**Afebril** **Respeta cara** Maculopápula centrifugas
PALMO-PLANTAR	**Si**	**Si**	No	No	No

DIAGNÓSTICO

Suele ser suficiente con la **clínica…**

TRATAMIENTO

Tratamiento de los **síntomas…**

SÍNDROME DE REYE

¿Y el ACICLOVIR en VVZ?

RIESGO DE ENFERMEDAD MÁS GRAVE

- Inmunodeprimidos
- Varicela neonatal
- Patología base: enfermedad pulmonar, cutánea..
- Tratamiento crónico con corticoides o salicilatos

HONGOS

Álvaro 7 años,

Lesión anular en brazo derecho pruriginosa de 1 mes de evolución EMPEORA tras crema con corticoides

Álvaro 7 años,

Lesión anular en brazo derecho pruriginosa de 1 mes de evolución EMPEORA tras crema con corticoides

TINEA CORPORIS

TRICHOPHYTOM

TRATAMIENTO TÓPICO 2-4 semanas
Azoles, terbinafina, ciclopiroxolamina, tolnaftato

Lesiones extensas o de folículos pilosos -> Tratamiento oral

INFECCIONES CUTÁNEAS BACTERIANAS

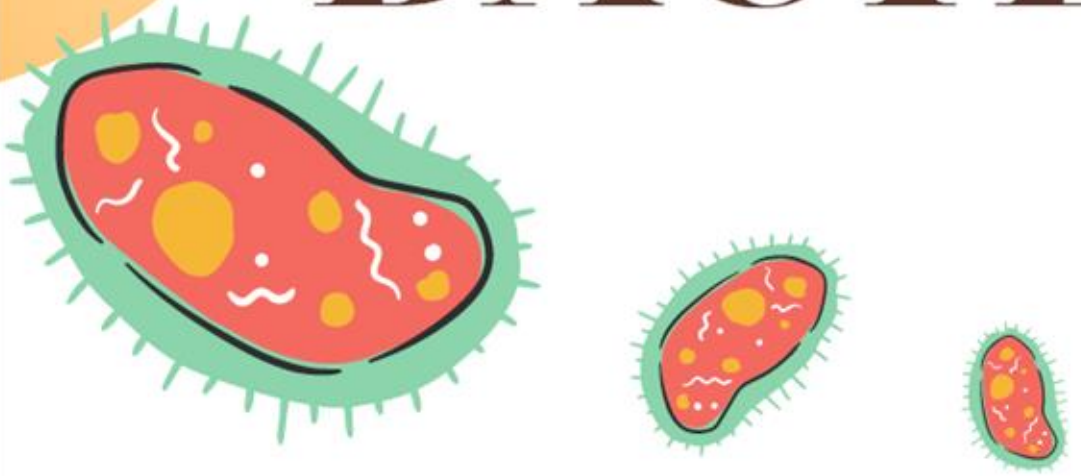

Staphylococcus aureus

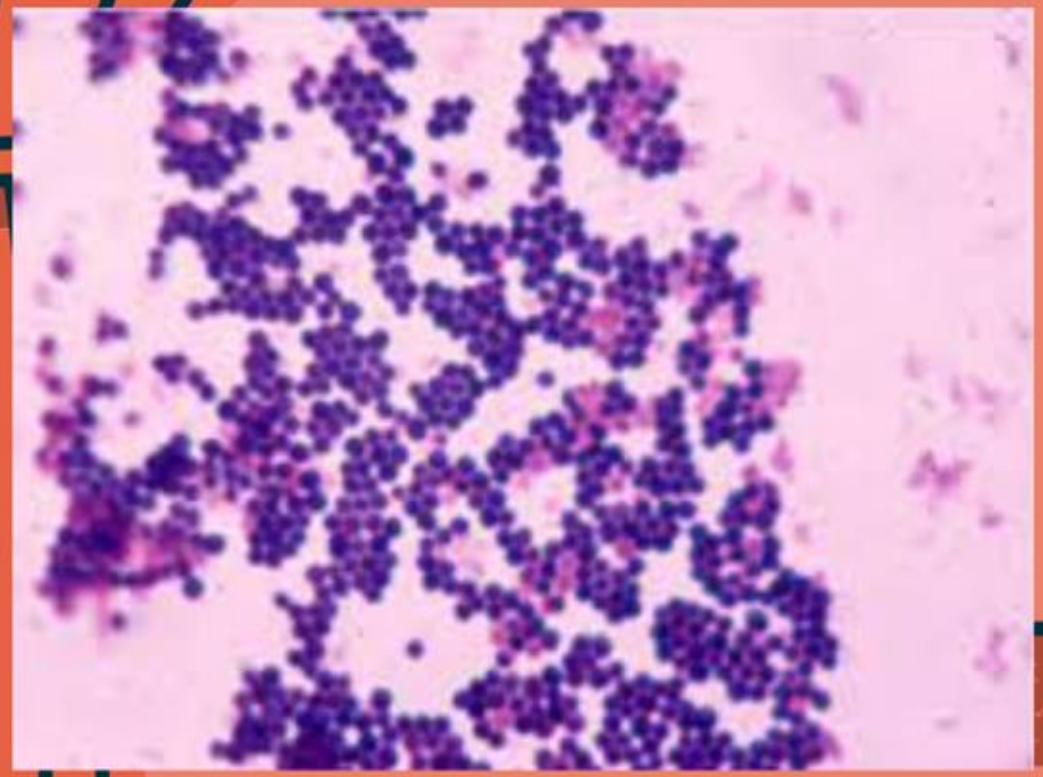

Streptococcus pyogenes

Tratamiento antibiótico

Empírico

Clínica
Microorganismos posibles implicados
Localización
Extensión
Profundidad
Antecedentes personales

Cultivos:

- Mala evolución.
- Inmunodeprimidos
- Secundarias a mordeduras de animales
- Heridas por inmersión
- Afectación del estado general
- Sospecha ectima gangrenoso
- Fascitis necrosante
- Aquellos que requieran ingreso

Lactantes < 3 meses	S. agalactiae
Neonatos/ID/infecciones perirrectales/nosocomiales	Bacilos Gram Negativos
Celulitis 2ª a sinusitis	Neumococo o H. influenzae
Fascitis necrotizante o infecciones bucodentales	Anaerobios (Clostridium)
Preauricular, punción planta pie, neutropenia	Pseudomonas aeruginosa
Inmunodeprimidos	Oportunistas/micobacterias atípicas
Mordeduras, fracturas abiertas	Polimicrobiana

Tópicos:

Mupirocina pomada*

Ácido fusídico crema/pomada

cada 8 horas durante 5-7 días

*Retapamulina (> 9 meses de edad). *No comercializada en España.*

Sistémicos:

Celulitis

Formas extensas/diseminadas

Rápida progresión

Casos graves

Neonatos

Inmunodeprimidos

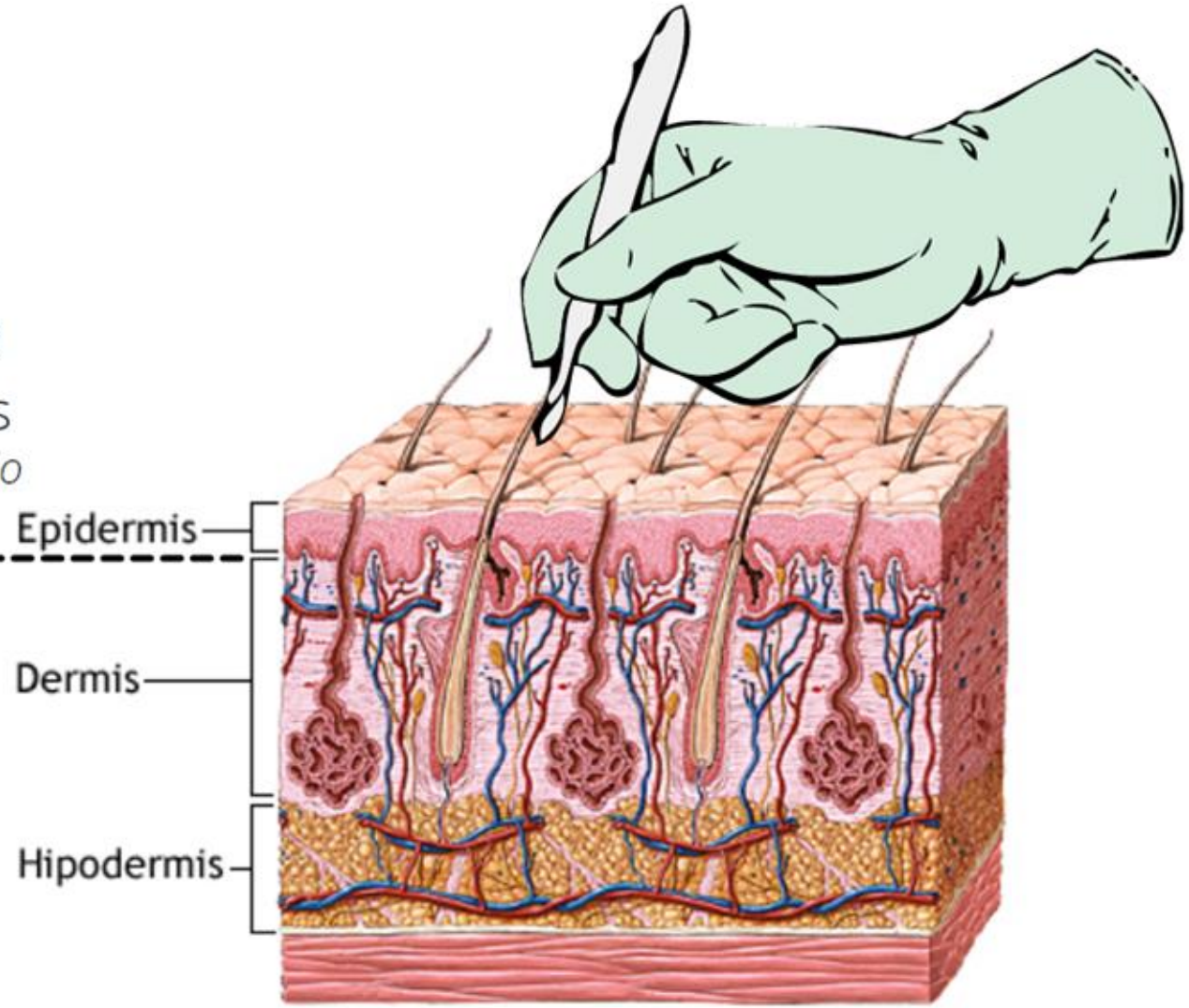

TABLA 133-2. Dosis de antimicrobianos más usados en el tratamiento de infecciones de piel y partes blandas

Antimicrobiano	Dosis (mg/kg/día)	Dosis máxima recomendada
Amoxicilina	v.o.: 40-50 mg/kg/día cada 12 horas	6 g/día
Amoxicilina-clavulánico	v.o.: 50 mg/kg/día cada 8-12 horas i.v.: 100 mg/kg/día cada 8 horas	3 g/día
Cefadroxilo	v.o.: 30-50 mg/kg/día cada 12 horas	2 g/día
Cefazolina	i.v.: 50 mg/kg/día cada 8 horas	6 g/día
Cefuroxima-axetilo	v.o.: 30 mg/kg/día cada 12 horas	1 g/día
Ciprofloxacino	v.o. o i.v.: 20-30 mg/kg/día cada 12 horas	1,5 g/día
Clindamicina	v.o.: 30 mg/kg/día cada 8 horas i.v.: 25-40 mg/kg/día cada 8 horas	1,8 g/día 2,7 g/día
Cloxacilina	i.v.: 50 mg/kg/día cada 6 horas	4 g/día
Penicilina V	v.o.: <12 años, 250 mg cada 12 horas >12 años, 500 mg cada 12 horas	

Tabla 4 Posología de los antibióticos orales más usados en las infecciones cutáneas bacterianas[a]

Fármaco	Posología	Dosis máxima
Penicilina V	25-50 mg/kg/d cada 6 h	3 g/d
Cloxacilina	50 mg/kg/d cada 6 h	4 g/d
Amoxicilina (± ácido clavulánico)	50-60 mg/kg/d cada 8-12 h	3 g/d
Cefadroxilo	25-50 mg/kg/d cada 12 h	1 g/d
Cefalexina	20-25 mg/kg/d cada 6 h	2 g
Cefuroxima	3 meses-5 años: 15 mg/kg/d cada 12 h 5-12 años: 125 mg/12 h > 12 años: 250 mg/12 h	4 g/d
Cefaclor	20 mg/kg/d cada 8 h	1 g/d
Claritromicina	15 mg/kg/d cada 12 h	1 g/d
Josamicina	30-50 mg/kg/d cada 12 h	1 g/d
Midecamicina	35-50 mg/kg/d cada 8-12 h	1,8 g/d
Clindamicina	10-30 mg/kg/d cada 6 h	1,8 g/d
Trimetoprima-sulfametoxazol (TMP-SMX)	6-12 mg TMP/kg/d cada 12 h 30-60 mg SMX/kg/d cada 12 h	TMP: 320 mg/d SMX: 1600 mg/d

7-10 DÍAS DE TRATAMIENTO

SARM-AC

En EEUU, 80% de S.A. aislados en pacientes ambulatorios son SARM.
España: 9-14% en población pediátrica.
Importante virulencia por LPV
La adquisición hospitalaria condiciona otros genotipos MR.

CELULITIS EXTENSA/ABSCESIFICADA/NECROSANTE
ABSCESOS RECURRENTES*
MALA RESPUESTA AL TTO
PROCEDENTE DE ASIA/AMÉRICA/EUROPA DEL ESTE
PORTADORES CONOCIDOS EN ENTORNO

Piel y partes blandas.
Más frecuente fracaso terapéutico empírico.
Abscesos y necrosis.

¿Y ahora qué?

Tópico => infecciones menores no supuradas => **Mupirocina/Ác. fusídico.**
Retapamulina (> 9 m) y Ozenoxacino (> 6 m).

Sistémico => resto de infecciones localizadas, adyuvante al drenaje incompleto, abscesos > 5 cm, < 2 años, factores de riesgo.

Clindamicina:

VO: 15-30 mg/kg/día *cápsulas (puede disolverse en líquido) mala tolerancia oral.
IV: 30-40 mg/kg/día.

Trimetoprima - sulfametoxazol (TMP-SMX):

VO: 6-12 mg TMP/kg/día cada 12 h // 30-60 mg SMX/kg/día cada 12 h

NO RECOMENDABLE administrar Cotrimoxazol y/o Clindamicina EMPÍRICOS en monoterapia (bacteriostáticos)

Cualquier edad
Contacto directo o fómites
No cicatricial
S. pyogenes/S. Aureus

Mácula-pápula-vesícula-pústula

S. aureus productor de toxina exfoliativa

Mácula-pápula-vesícula-ampolla

Exclusión escolar <= hasta pasadas 48 h del inicio ATB

Folículo piloso superficial

Dermis profunda

Tejido celular subcutáneo

S. aureus > BGN

Dermis superior, tejido celular subcutáneo
y a veces al sistema linfático.
S. pyogenes

*Ingreso: > 5 cm, MEG, lactantes, ID

Dermis y tejido celular subcutáneo.
S. pyogenes/S. aureus
Según localización y tipo de paciente

*Casos leves => ambulatorio sistémico

S. Aureus/S. pyogenes
Si colección de pus => drenaje

S. Aureus/polimicrobianas
traumatismo, manipulación, onicofagia, succión del dedo, manicuras y onicocriptosis.

o ectoparásitos...

Escabiosis

- *Sarcoptes scabiei* (ácaro).
- Climas cálidos y húmedos.
- < 2 años y personas de edad avanzada.
- Contacto cercano y prolongado piel con piel. Menos frec. fómites.

- Clásica: erupción papular eritematosa y prurito intenso (máx. nocturno).
- Nódular, costrosa y ampollar.

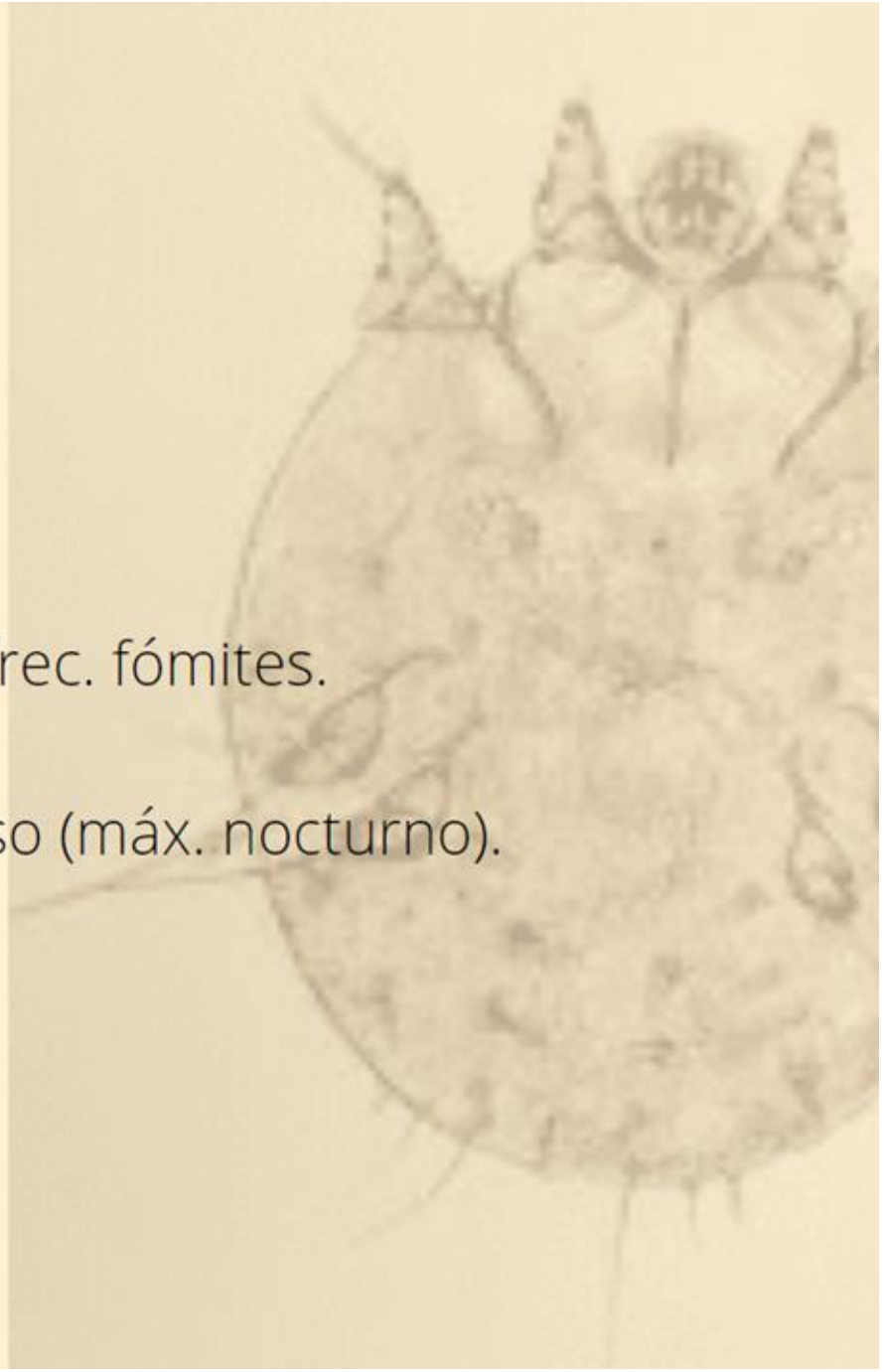

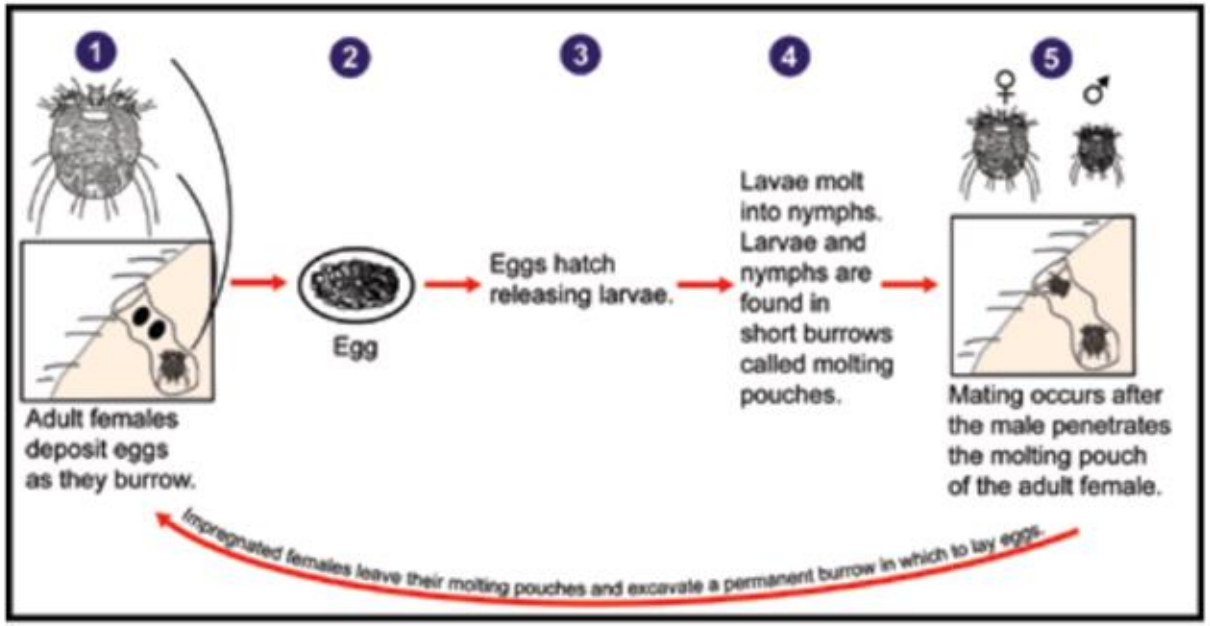
1
2
3
4
5
Adult females deposit eggs as they burrow.
Egg
Eggs hatch releasing larvae.
Lavae molt into nymphs. Larvae and nymphs are found in short burrows called molting pouches.
Mating occurs after the male penetrates the molting pouch of the adult female.
Impregnated females leave their molting pouches and excavate a permanent burrow in which to lay eggs.

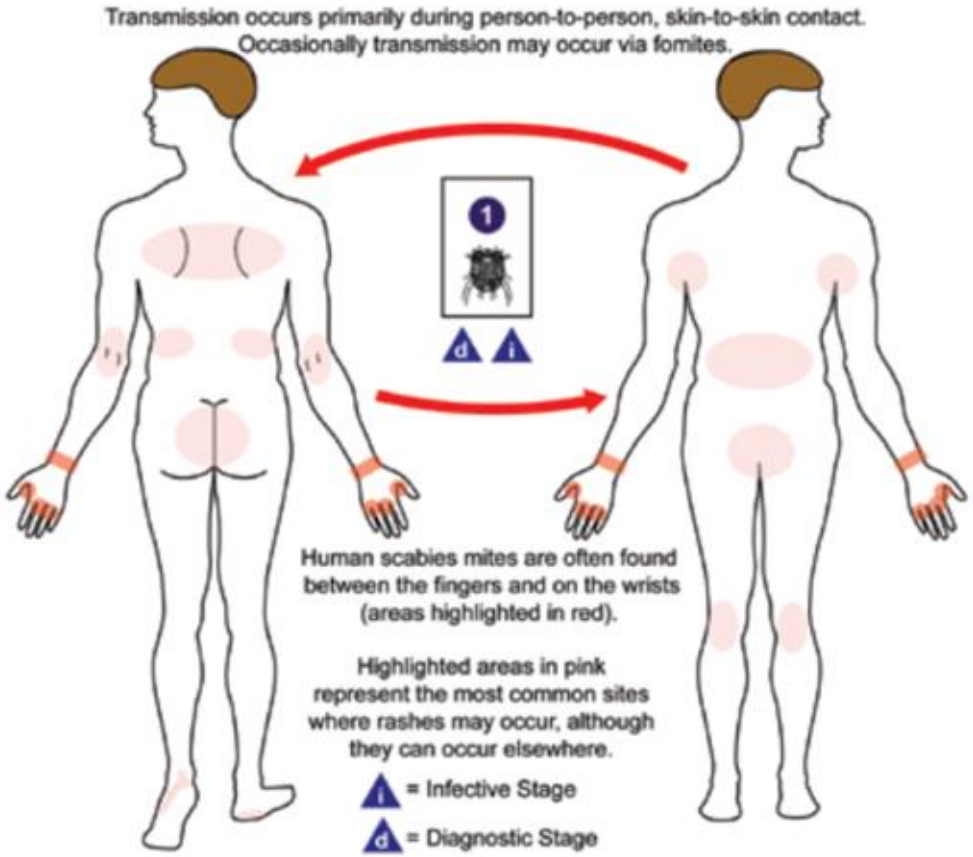
Transmission occurs primarily during person-to-person, skin-to-skin contact. Occasionally transmission may occur via fomites.
1
d i
Human scabies mites are often found between the fingers and on the wrists (areas highlighted in red).
Highlighted areas in pink represent the most common sites where rashes may occur, although they can occur elsewhere.
i = Infective Stage
d = Diagnostic Stage

Localización de lesiones según la edad

Cuero cabelludo y plantas de los pies

Similar al adulto. Característico retroauricular y facial

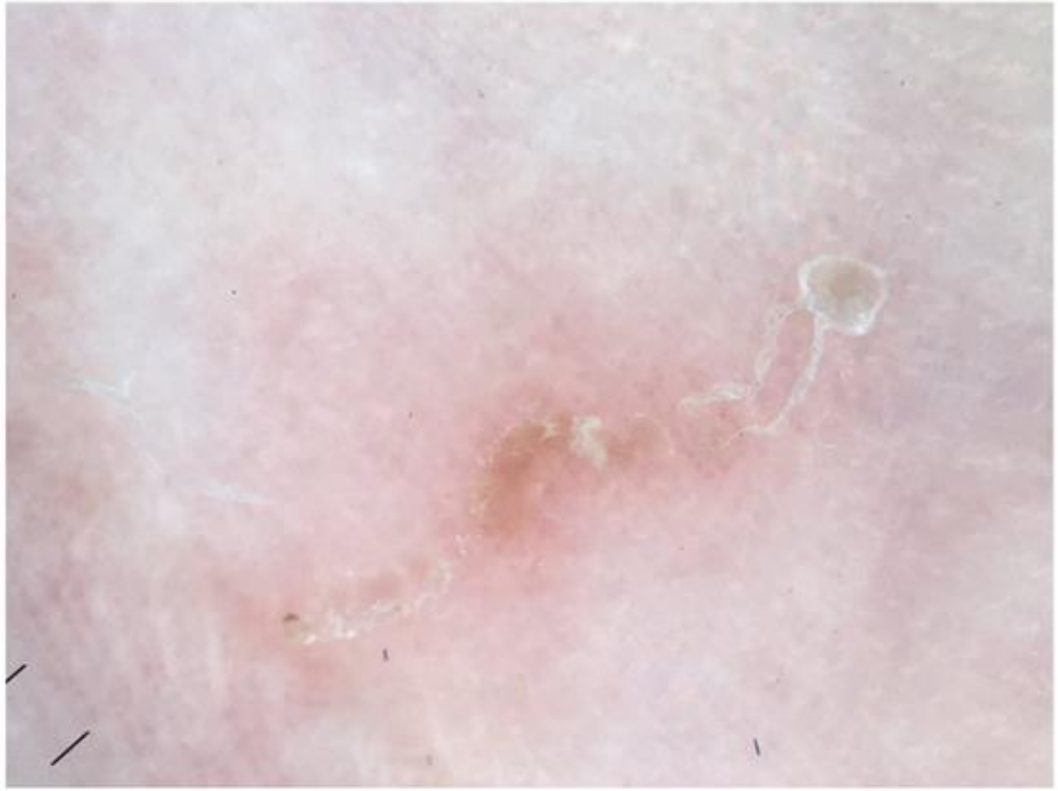

Permetrina tópica 5%:

A partir de 2 meses. Aplicar durante la noche, masajear suavemente en la piel y retirar de 8 - 14 horas después de la aplicación. Repetir una o dos semanas más tarde.

Ivermectina oral:

A partir de 5 años. En una dosis única de 200 mcg/kg. No tiene actividad ovicida, por lo tanto, se recomienda una segunda dosis a los 7-14 días.

Crema azufrada:

Pasta al agua o vaselina. Útil en menores de 2 meses. Aplicado durante 3 noches consecutivas, realizando un lavado a las 24 horas de la última aplicación. Segunda aplicación al cabo de una semana.

*__Nódulo escabiótico__: corticoides tópicos.

**__Prurito__: antihistamínicos orales durante el tratamiento; corticoides tópicos tras exterminación.

***Cambiar la **ropa** utilizada y lavarla y/o secarla a temperatura superior a 50ºC. Si no es posible, guardarla en una bolsa cerrada durante 9-10 días.

Pediculosis

Pediculus humanus capitis.
Contacto directo o indirecto por fómites.
Picos durante el otoño y la primavera.

Hematófago => saliva => prurito.
Liendres en regiones próximas a raíz.

Tratamiento:

- Mecánico:
  - Liendreras con pelo mojado (+ acondicionador). Cada 3-4 días durante 2 semanas, desde la detección del último piojo vivo.
  - Dimeticona: silicona, una aplicación única repertida a la semana.
- Tópico:
  - Permetrina: resistencias.
  - Malatión (OP).

MISCELÁNEA

Lactante de 8 meses con **placas eritematodescamativas** de bordes difusos en región malar, mentón, tronco y superficie extensora de codos, sobre la enfermedad que sospecha ¿cuál es la respuesta **correcta**?

a) No se asocia a un aumento de riesgo de padecer enfermedades de tipo alérgico como el asma.

b) Su complicación más frecuente es el eccema herpético.

c) Los antihistamínicos orales son eficaces en todos los pacientes.

d) La base del tratamiento es una buena hidratación de la piel y la aplicación de corticoides tópicos.

Lactante de 8 meses con **placas eritematodescamativas** de bordes difusos en región malar, mentón, tronco y superficie extensora de codos, sobre la enfermedad que sospecha ¿cuál es la respuesta **correcta**?

a) No se asocia a un aumento de riesgo de padecer enfermedades de tipo alérgico como el asma.

b) Su complicación más frecuente es el eccema herpético.

c) Los antihistamínicos orales son eficaces en todos los pacientes.

d) La base del tratamiento es una buena hidratación de la piel y la aplicación de corticoides tópicos.

DERMATITIS ATÓPICA

- Enfermedad crónica de la piel más frecuente de la infancia, evoluciona típicamente con **brotes**.
- Cursa con <u>inflamación cutánea</u>, sequedad (<u>xerosis</u>) y <u>prurito</u>.
- Prevalencia **20%** en la infancia.
- Etiopatogenia: *f. genéticos (filagrina) + disfunción barrera cutánea + inflamación dermis*
- Fases clínicas

MARCHA ATÓPICA 30% (asma, rinitis)

LACTANTE

Cara (respeta t. nasogeniano)
Superficies extensoras
Tronco

INFANTIL

Superficies flexoras

ADULTO

Superficies flexoras de codos y rodillas
Dorso de manos y pies

Distribución de los brotes en función de la edad:

Bebés / Lactantes

- Mejillas y cara (no en triángulo nasolabial)
- Cuero cabelludo
- Tronco y caras extensoras de extremidades

Niños

- Flexuras de los codos y de las rodillas
- Pliegue de la muñeca
- Nuca
- Zona perioral
- Mejillas
- Dorso de manos y pies

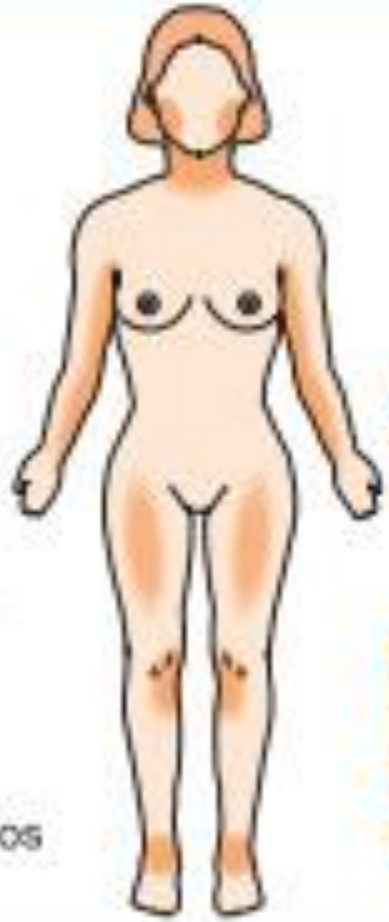

Adultos

- Flexuras de los codos y de las rodillas
- Cara
- Cuello
- Mejillas
- Dorso de manos y pies

DERMATITIS ATÓPICA

- DIAGNÓSTICO CLÍNICO: *criterios de Hanifin y Rajka,* **3 criterios MAYORES** + 3 criterios menores

MAYORES

1. Distribución y morfología típicas.
2. Prurito.
3. Curso crónico o recidivante.
4. Hª personal o familiar de atopia.

MENORES

23 criterios menores

Xerosis, aumento de IgE total, pliegue infraorbitario de Dennie-Morgan, Queilitis, Conjuntivitis recividante, hiperlinealidad palmar, ictiosis, queratosis pilaris...

- COMPLICACIONES: **INFECCIONES** (bacterias, virus, hongos)

S. aureus

Eccema herpético (VHS)

Índice SCORAD

Leve: 0-25
Moderado: 25-50
Grave: > 50

Valor máximo posible: 103

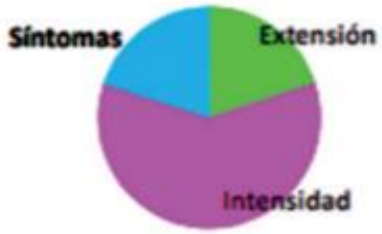

Extensión: Regla de los 9
% de Sup. corporal afectada

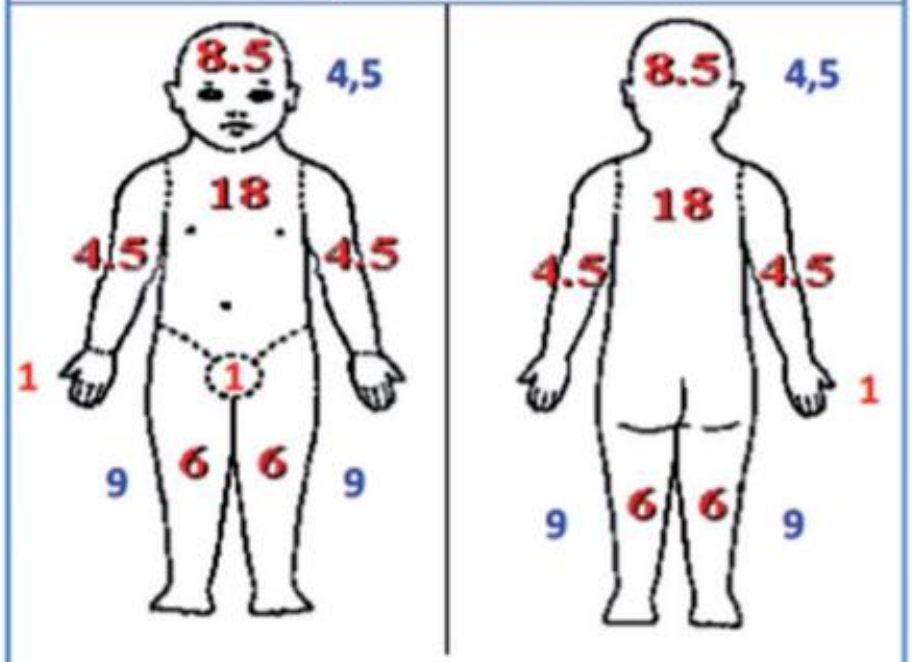

Color rojo: <2 años

Color azul: ≥2 años

A: Extensión, indicar % superficie afectada

B: Intensidad

Criterio	Puntos
Eritema	
Pápulas-edema	
Exudación, costras	
Excoriación rascado	
Engrosamiento	
Sequedad	

Promedio del área evaluada
0: Ausencia
1: Leve
2: Moderado
3: Intenso

Se valora la piel no afectada

C: Síntomas
Prurito y pérdida de sueño

Indice SCORAD
A/5 + 7B/2 + C

Escala VISUAL Promedio 3 últimos días		
	Prurito: 0 a 10	
	Pérdida de sueño: 0 a 10	

0 — 10

Superficie corporal afectada: _ _ /100

(Las áreas de sequedad sin eritema no se contabilizan. Redondear al valor más próximo múltiplo de 5, excepto si la extensión es inferior al 5 %)

DERMATITIS ATÓPICA

- TRATAMIENTO: **hidratación (emolientes) + corticoides tópicos + educación familias**

Tratamiento escalonado: opciones de tratamiento

Leve	Moderada	Severa
Emolientes Corticoides tópicos de potencia baja	Emolientes Corticoides tópicos de potencia intermedia Inmunomoduladores tópicos (tacrolimus, picremolimus) Cura oclusiva	Emolientes Corticoides tópicos de potencia alta Inmunomoduladores tópicos (tacrolimus, picremolimus) Cura oclusiva Fototerapia Tratamiento sistémico

Otros: inhibidores calcineurina tópicos (tacrolimus), UVB, inmunosupresores sistémicos.

¿Antihistamínicos? ¿intervención histamina?, no útiles en todos los pacientes, ensayo

Iniciar tan pronto como sea posible
Tan extensamente como sea necesario
2 veces al día
Hasta que la piel esté recuperada (4-6 semanas)

Tabla II. *Corticoides tópicos clasificados según la potencia*

Clase 1 o potencia muy alta	Clase 2 o potencia alta	Clase 3 o potencia intermedia	Clase 4 o potencia débil
– Betametasona dipropionato 0,05%	– Betametasona dipropionato 0,05%	– Alclometadona dipropionato 0,05%	– Desonida 0,05%
– Clobetasol propionato 0,05%	– Betametasona valerato 0,1%	– Beclometasona dipropionato 0,025%	– Dexametasona 0,1-0,2%
– Difluocortolona valerato 0,3%	– Budesonida 0,025%	– Betametasona valerato 0,1%	– Fluocortina 0,75%
– Halcinónido 0,1%	– Desoximetasona 0,25%	– Clobetasona butirato 0,05%	– Hidrocortisona acetato 0,1-2,5%
	– Flucortolona valerato 0,1%	– Desoximetasona 0,05%	– Metilprednisolona acetato 0,25%
	– Fluocinolona acetónido 0,2%	– Flucortina butilesterato 0,75%	
	– Fluocinónido 0,05%	– Fluocortolona	
	– Fluticasona propionato 0,05%	– Flumetasona pivalato 0,025%	
	– Halometasona 0,05%	– Fluorcinolona acetonido < 0,01%	
	– Hidrocortisona butirato 0,1%	– Flurandrenolona 0,0125%	
	– Metilprednisolona aceponato 0,1%	– Hidrocortisona aceponato 0,1%	
	– Mometasona furoato 0,1%	– Hidrocortisona valerato 0,2%	
	– Prednicarbato 0,25%		
	– Triamcinolona acetónido 0,1%		

evitar en cara, pliegues y zona del pañal

La potencia relativa de algunos productos depende de la forma galénica utilizada (ungüento, pomada, crema, gel, loción).

Tabla I. *Hidratantes y emolientes disponibles*

Principio	Nombre comercial	Excipiente
Parafina	Oliatum®	Aceite de baño
	Exomega®	Crema
Vaselina	Cetaphil®	Crema, loción
Glicerina	Nuvo dermo®	Crema, *syndet*
	Derm up®	Crema
	Exomega®	Crema, loción
	Ictyane®	Loción
Ácido láctico	Lactum®	Crema
	Xeralaude lactato®	Crema
	Lacticare®	Crema
	Lactacid®	Loción
Avena 2,5%	Avena Isdin® 2%, 5%	Crema
Manteca de karité	Mustela®	Crema, loción
	Topialyse®	Crema
	Lipikar®	Crema, *syndet*
	Xeramance®	Loción
	Xeramance plus®	Crema
Ácido gammalinoleico	Gammanol intense®	Crema
	Topialyse®	Crema
Ácidos grasos 3/6	Steleatopia®	Emulsión
	Exomega®	Crema, loción
	Xeralaude®	Crema
	Leti AT4®	Crema, emulsión
	Trixera plus®	Crema
Urea (3, 5, 10, 20 y 30%)	Ureadin®	Crema
Lanolina	Ph 5 Eucerin®	Loción
	Nivea®	Crema
Niacinamida	Atoderm PP®	Crema
Acido glicirretínico	Dersura®	Crema
	Zarzenda®	Crema

Recomendaciones sobre el baño:

- Baños cortos (< 10 min).
- Frecuencia 2-7 baños/semana.
- Usar limpiadores no jabonosos y con pH bajo.
- Secar sin frotar, dando golpecitos.
- Al finalizar, aplicar crema hidratante adecuada.

SEVERE: **SCORAD >50 / or persistent eczema**	Hospitalization, systemic immunosuppression: cyclosporine A[3], methotrexate[3], azathioprin[3], mycophenolate mofetil[1,3]
MODERATE: **SCORAD 25-50 / or recurrent eczema**	Proactive therapy with topical tacrolimus[2] or class II or III topical glucocorticosteroids[3], wet wrap therapy, UV therapy (UVB 311 nm)[1], psychosomatic counseling, climate therapy
MILD: **SCORAD <25 / or transient eczema**	Reactive therapy with topical glucocorticosteroids class II[2] or depending on local cofactors: topical calcineurin inhibitors[2], antiseptics incl. silver, silver coated textiles
BASELINE: **Basic therapy**	Educational programmes, emollients, bath oils, avoidance of clinically relevant allergens (encasings, if diagnosed by allergy tests)

Figure 1 Treatment recommendation for adults (a) and children (b) with atopic eczema.

Wollenberg, A., Barbarot, S., Bieber, T., Christen-Zaech, S., Deleuran, M., … Fink-Wagner, A. (2018). Consensus-based European guidelines for treatment of atopic eczema (atopic dermatitis) in adults and children: part I. Journal of the European Academy of Dermatology and Venereology, 32(5), 657–682. doi:10.1111/jdv.14891

DERMATITIS ATÓPICA vs SEBORREICA

- Inicio: 2ª y 8ª semana de vida.
- Etiopatogenia:

  Hongo (Malassezia)
  Alteración producción sebo
  Factores genéticos
- Descripción: placas eritematosas con descamación amarillenta de aspecto untuoso.
- Localización: cuero cabelludo (*costra láctea*), cejas, cara (afecta t. nasogeniano), pliegues.
- No suele ser tan pruriginosa.
- Evolución: resolución espontánea <12 m.
- Tratamiento: ácido salicílico (costra láctea), corticoides tópicos (formas extensas)

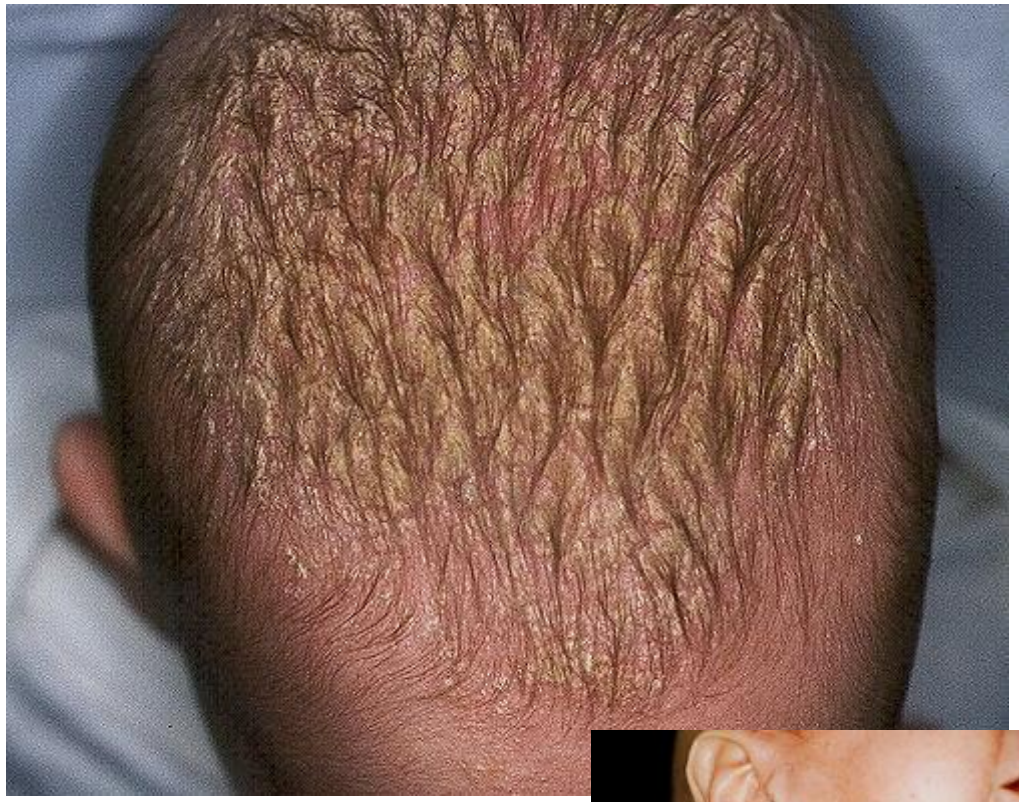

DERMATITIS ATÓPICA vs SEBORREICA

Tabla II. *Datos útiles para diferenciar dermatitis atópica y dermatitis seborreica*

	Dermatitis seborreica	**Dermatitis atópica**
Edad de aparición	Antes del 3.er mes	Después del 3.er mes
Antecedentes	No historia de atopia	Historia de atopia
Lesiones cutáneas	Untuosas	Secas
Sintomatología	No prurito/no rascado	Prurito/rascado
Localización de las lesiones	Centro-facial	No centro-facial
Terapéutica	Respuesta al tratamiento	Mala respuesta
Curso clínico	Autolimitada	Crónica

Escolar de 3 años con **eritema** en región **perianal** de 10 días de evolución sin otra sintomatología salvo prurito. Sobre la patología que sospechas es **cierto**:

a) La ausencia de lesiones satélites confirma el diagnóstico de dermatitis por Cándida.

b) La etiología más frecuente es mixta: S. pyogenes + S. aureus.

c) La dermatitis perianal estreptocócica suele acompañarse de fiebre.

d) Se recomienda tratamiento antibiótico combinado (oral + tópico) porque ha demostrado reducir las recurrencias.

Escolar de 3 años con **eritema** en región **perianal** de 10 días de evolución sin otra sintomatología salvo prurito. Sobre la patología que sospechas es **cierto**:

a) La ausencia de lesiones satélites confirma el diagnóstico de dermatitis por Cándida.

b) La etiología más frecuente es mixta: S. pyogenes + S. aureus.

c) La dermatitis perianal estreptocócica suele acompañarse de fiebre.

d) **Se recomienda tratamiento antibiótico combinado (oral + tópico) porque ha demostrado reducir las recurrencias.**

DERMATITIS PERIANAL

- Etiología: ***S. pyogenes***, *S. aureus* o mixto (*S. pyogenes + S. aureus*).

- Descripción: lesión eritematosa, brillante, bordes bien definidos, alrededor del ano y la piel circundante. No suele haber lesiones satélite.

- Clínica:

  No suelen asociar fiebre ni otros síntomas sistémicos.

  Puede asociar prurito, restos sangre en las heces, estreñimiento, fisuras.

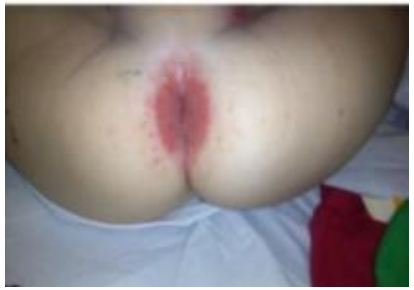

- Diagnóstico: confirmación microbiológica (TDRA y/o cultivo).

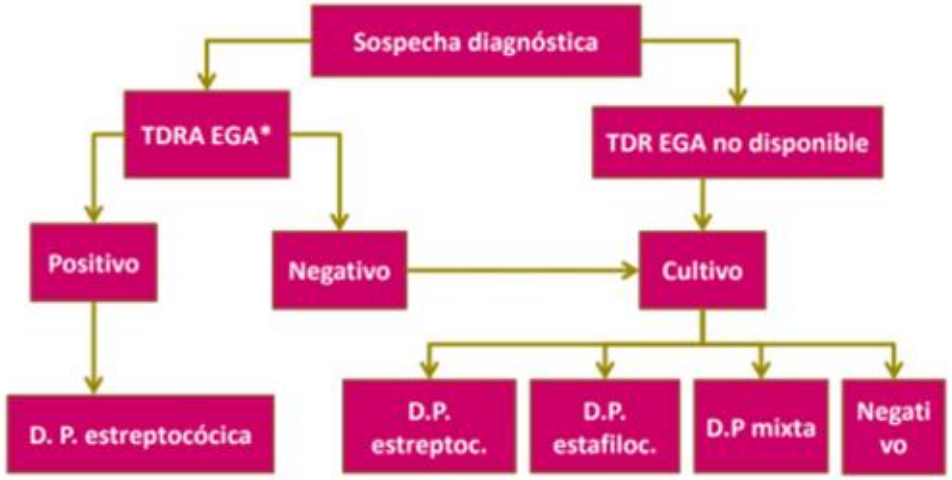

*TDRA EGA: Test de diagnóstico rápido antigénico del estreptococo del grupo A

DERMATITIS PERIANAL

- Diagnóstico diferencial:

ENTIDADES MÁS FRECUENTES	ENTIDADES MENOS FRECUENTES
Dermatitis irritativa del pañal: distribución en W **Dermatitis por cándida**: rojo brillante, bordes definidos y lesiones satélite **Infestación por oxiuros:** lesiones por rascado, muy pruriginoso	- Dermatitis seborreica - Abuso sexual - Enfermedad inflamatoria intestinal - Psoriasis - Exantema de la enfermedad de Kawasaki

DERMATITIS PERIANAL

- Tratamiento:

ANTIBIÓTICO ORAL + ANTIBIÓTICO TÓPICO 10 días (14-21 días según evolución)

⇩ riesgo de recurrencias

ANTIBIÓTICO ORAL

S. pyogenes	***S. aureus o mixta***
Penicilina	Amoxicilina+ác. clavulánico
<27kg 250 mg cada 12 horas	50 mg/kg/d cada 8 horas (máx 3g/d)
>27kg 500 mg cada 12 horas	

ANTIBIÓTICO TÓPICO

Mupirocina 2% cada 8-12h

Ácido fusídico 2% cada 8-12h

Martínez Blanco J, Míguez Martín L, Valverde Pérez N. Dermatitis perianal (v.1.1/2020). Guía-ABE. Infecciones en Pediatría. Guía rápida para la selección del tratamiento antimicrobiano empírico [en línea] [actualizado el 16/08/2020; consultado el dd-mmm-aaaa]. Disponible en https://www.guia-abe.es

HEMANGIOMAS vs MALFORMACIONES VASCULARES

	HEMANGIOMA (TUMORES VASCULARES)	MALFORMACIÓN VASCULAR
¿NACIMIENTO?	NO (hemangiomas congénitos son raros)	**SI**
INCIDENCIA	**F>M** (3:1) Raza blanca, RNPT, RNBPN	F=M
PROLIFERACIÓN	**SI** <u>Fase proliferativa</u>: <12m, rápido crecimiento, complicaciones. <u>Fase de estabilización</u>: sin cambios. <u>Fase involutiva</u>: sustitución por tejido fibroadiposo.	NO
INVOLUCIÓN ESPONTÁNEA	**SI** 90% a los 9 años	NO (generalmente, aunque algunas sí)

HEMANGIOMA INFANTIL SEGMENTARIO
evolución sin tratamiento

HEMANGIOMAS SOBRE ZONAS DE RIESGO
párpado, labio

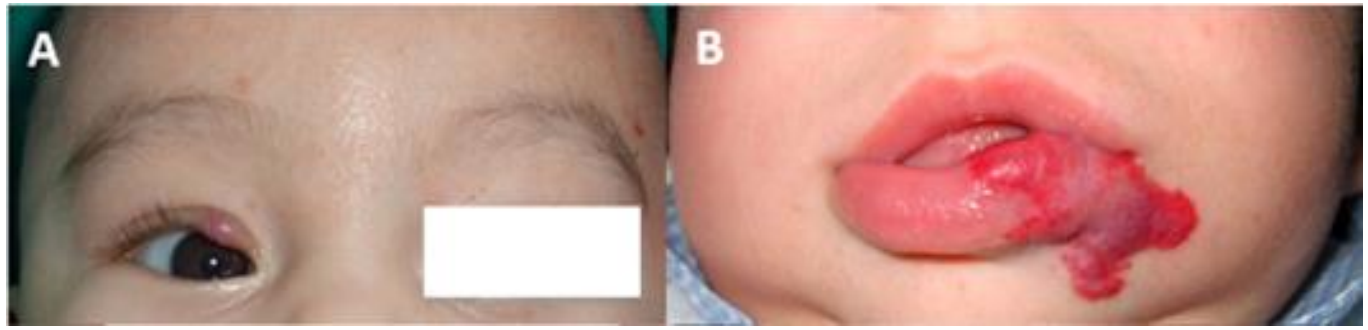

SECUELAS ESTÉTICAS POR HEMANGIOMAS
tejido fibroadiposo, zona de telangiectasias

MANCHA EN VINO DE OPORTO
en cara (ramas trigémino) y extremidades

MANCHA SALMÓN
40% RN, desaparecen generalmente antes de los 5 años aunque pueden persistir toda la vida (nuca)