XLV

Reunión de la Sociedad de Pediatría del Sureste de España

"ADHIRIENDO PASO A NUEVAS ETAPAS"

Murcia, 16 y 17 de marzo de 2018

CISTINOSIS. LA IMPORTANCIA DEL DIAGNÓSTICO DIFERENCIAL EN LA PATOLOGÍA TUBULAR RENAL

Merelo Nicolás, B. Juárez Marruecos, P. Piñero Fernández, JA. Vicente Calderón, C. Palazón Carpe, C. Martínez Marín, L.

Hospital Clínico Universitario Virgen de la Arrixaca

Hospital Rafael Méndez

CASO CLÍNICO

Varón de **10 meses de vida** remitido desde el H. Rafael Méndez. Ingresado desde una semana previa por cuadro de **vómitos, pérdida de peso, hiporexia y decaimiento,** con **poliuria y polidipsia** desde el mes previo al ingreso.

En la EXPLORACIÓN FÍSICA destacaba:

- Somatometría: **Peso**: 9.9 kg (p49, -0.05 DE). **Talla**: 75.5 cm (p63, 0.34 DE). **IMC**: 17.37 % (p39, -0.3 DE). **Superficie Corporal**: 0.46 m2.
- En la exploración física destacaba una **coloración pálido-ictérica** de piel y mucosas
- **Mucosas algo pastosas** y **cercos perioculares**.
- Resto de EF sin hallazgos significativos.

ANTECEDENTES

PERSONALES	FAMILIARES
Embarazo por FIV controlado de curso normal. Serologías normales. SGB-. **Parto** vaginal cefálico eutócito. PN 4.200g. OEA+. SM normal. Lactancia materna. Beikost reglado sin intolerancias. Vacunación reglada (+ Bexsero). No AMC. No ingresos previos. **Sin otros antecedentes de interés.**	**Madre** 36 años, bocio nodular en tratamiento con Eutirox **Padre** 37 años sano. **Primo hermano** (madre) ➢ **Proteinuria tubular e hipercalciuria** (pendiente de Genética) **Abuelo** materno fallecido ➢ Ca. Vejiga **Tío abuelo** (materno) ➢ **Proteinuria** **Tía abuela** (materna) ➢ Cólicos nefríticos **Bisabuela** (materna) ➢ Hematuria

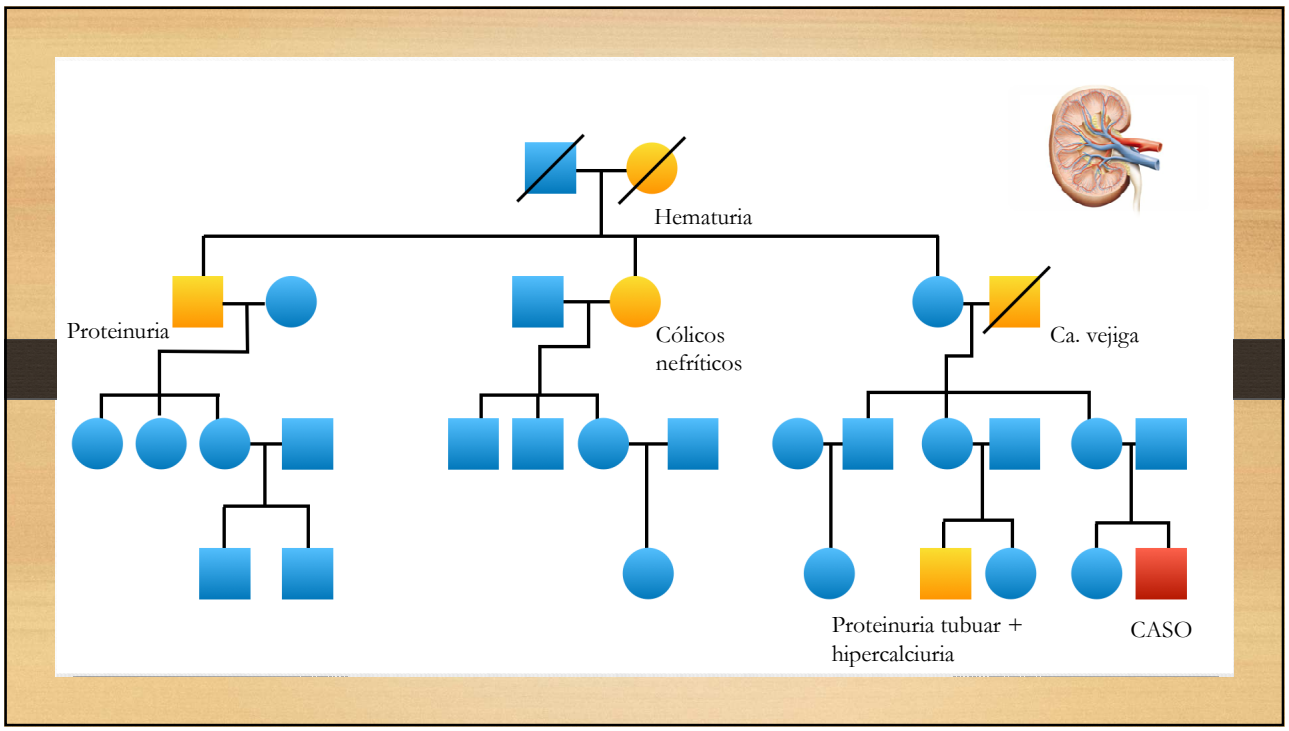
Hematuria
Proteinuria
Cólicos
nefríticos
Ca. vejiga
Proteinuria tubuar +
hipercalciuria
CASO

Exploraciones complementarias

- Bioquímica: Glucosa 77 mg/dl; Urea 20 mg/dl Creat 0,50mg/dl; **Na 133 mEq/l**; **K 3 mEq/l; P 1,7 mg/dl** resto normal. Hemograma normal.
- Gasometría venosa: **pH 7,23; HCO3 12,1;** EB -14,1; Lac 1,8
- Orina: **I Ca/C 1,5 mg/mg**; **I Prot/C 6,5 mg/mg**; **Glucosa 150 mg/dl**

- **Acidosis metabólica**
- **Hiponatremia**
- **Hipopotasemia**
- **Hipofosforemia**
- **Hipercalciuria**
- **Proteinuria**
- **Glucosuria**

- Ecografía abdominal: Leve **aumento de la ecogenicidad parenquimatosa** bilateral con diferenciación cortico-medular normal. No dilataciones. No litiasis ni nefrocalcinosis.
- Valoración **OFT inicial**: Polo anterior normal. Medios transparentes. Polo posterior normal. Difícil valoración por falta de colaboración.

ALGORITMO DIAGNÓSTICO

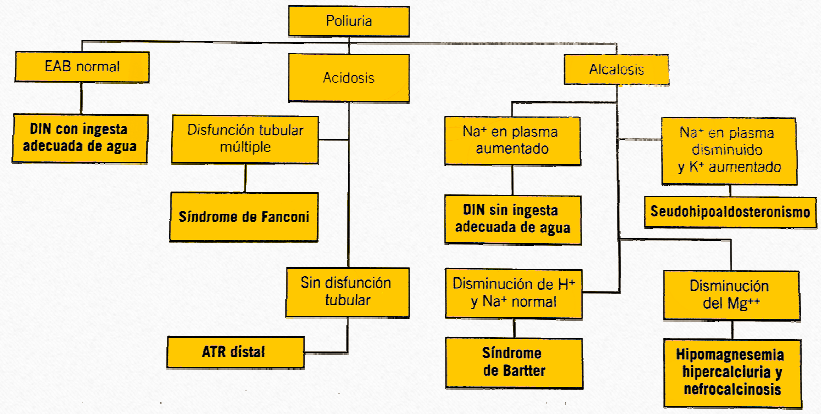

Vómitos, pérdida de peso y decaimiento, con **poliuria** y polidipsia

+

Acidosis metabólica

+

- Hiponatremia
- Hipopotasemia
- Hipofosforemia
- Hipercalciuria
- Proteinuria
- Glucosuria

ATR: acidosis tubular renal; DIN: diabetes insípida nefrogénica; EAB: equilibrio ácido-base.

Síndrome de Fanconi

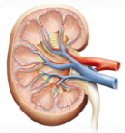

Tubulopatía proximal compleja y completa, causada por la alteración de algun proceso metabólico esencial que afecta a múltiples transportadores simultaneamente. Perdida renal de:

- Fósforo
- Bicarbonato
- Sodio
- Potasio
- Cloro
- Ác. Úrico
- AA
- Glucosa
- Proteínas

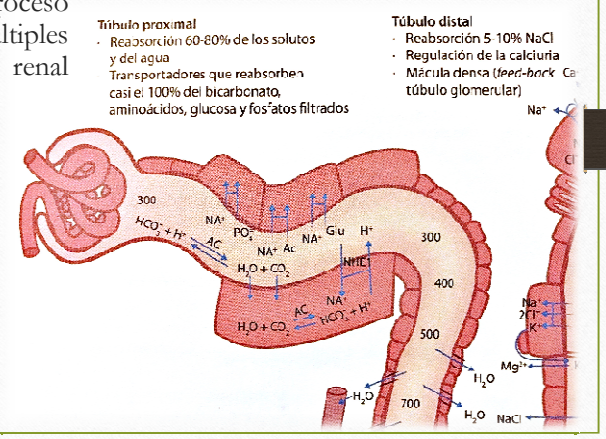

ALGORITMO DIAGNÓSTICO

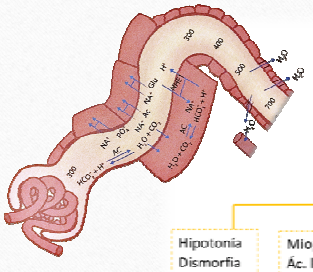

Síndrome de Fanconi

- **ADQUIRIDO**
  - Fármacos (ATB, citostáticos)
  - Tóxicos (Metales pesados)
  - Nefropatías inmunológicas
  - Proteinurias
  - Tumores
- **HEREDITARIO**
  - Hipotonía, Dismorfia, Catarata → Sd. Lowe
  - Miopatía, Ác. láctico → Déficit cit C oxidasa
  - Fallo hepático agudo (≈ *Neonatal*) → Fructosemia, Galactosemia, Tirosinemia tipo I
  - Vómitos, Anorexia, Estancamiento → CISTINOSIS
  - Raquitismo importante → Tirosinemia tipo I, Citop. mit
  - HiperCa, Nefrocalcinosis → Enf. Dent
  - Megalias, ↓Glu, Raquitismo → Sd. Bickel-Fanconi
  - ↑Transas, Anemia → Enf. Wilson

Congénito → Neonatal → Lactante → Infancia → Juventud

Continuación…

Durante el ingreso llega el resultado de las pruebas genéticas del primo hermano con **Proteinuria tubular + hipercalciuria**, con resultado de **mutación en gen CLCN5: Enfermedad de Dent.**

- La enfermedad de Dent (ED) es una enfermedad **tubular renal hereditaria rara**, caracterizada por manifestaciones sugestivas de disfunción del túbulo proximal.
- La enfermedad suele presentarse únicamente en **varones (recesiva ligada a X)**, en ocasiones desde la infancia; Su prevalencia se desconoce. Hasta la fecha, el trastorno ha sido descrito en unas 250 familias.
- Disfunción del túbulo proximal (TP), con proteinuria de bajo peso molecular, hipercalciuria, nefrolitiasis, nefrocalcinosis, e insuficiencia renal progresiva. La disfunción del TP puede ser más grave, causando un **síndrome de Fanconi**, que asocia aminoaciduria, fosfaturia, glucosuria, uricosuria, kaliuresis, y defecto de acidificación urinaria.

…el estudio genético fue **NEGATIVO**

Diagnóstico

CLINICO BIOQUÍMICO
- Poliuria, vómitos, hiporexia
- Sd. Fanconi

BIOQUÍMICO específico y MOLECULAR
- Cistina intraleucocitaria *
- Mutación gen CTNS

OFTALMOLÓGICA
- Depositos de cistina corneales

Presentaba alteraciones compatibles con Síndrome de Fanconi.

Cistina intraleucocitaria: 4 nmol ½ cistina/mg prot. *Valor normal: ≤0,5 nmol 1/2 cistina/mg prot.

Deleción homocigosis desde la región 5 UTR hasta el exon 10 del gen CTNS

En la segunda valoración OFT, a los 15 meses: **sugestivo de depósitos de cistina corneales.**

CISTINOSIS

- Enfermedad hereditaria **autosómica recesiva**
- Mutaciones con pérdida de función del **gen CTNS** (cromosoma 17p13), que codifica la cistinosina.
- La cistinosina es una proteína transmembrana específica para el **transporte de cistina** desde el lisosoma al citoplasma celular.
- Depósito progresivo de cistina intralisosomal.
- Incidencia anual de **1/100.000-200.000** recién nacidos y una prevalencia de 1-9/1.000.000 de población

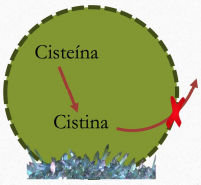

NEFROPÁTICA INFANTIL
Más grave. Afectación precoz

DEBUT JUVENIL
Menos severo, aparición más tardía.

NO NEFROPÁTICA
Afectación ocular prácticamente exclusiva.

CISTINOSIS

Cuadro clínico

- Sd. **Fanconi** ➢ ERC
- **Segundo semestre** de la vida
- Causa **más frecuente** de síndrome de Fanconi de etiología genética

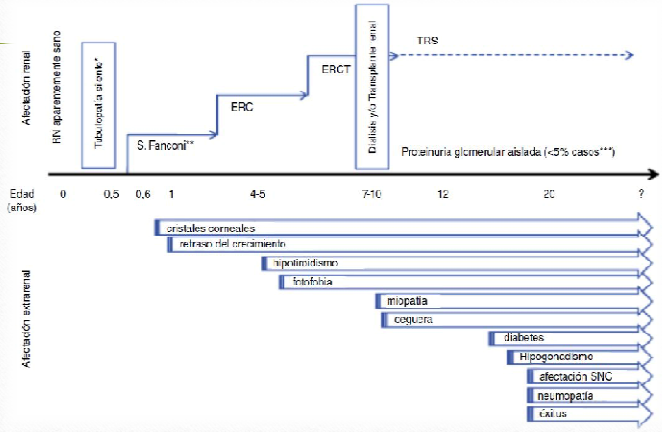

CISTINOSIS

RENAL	OCULAR
• **Sd. Fanconi** • A partir de los 2 años➢ ↓FG, ↑Creatinina (4-5 a) ➢ **ERC** • La edad media de aparición de la enfermedad renal terminal (ERCT) en ausencia de diagnóstico y tratamiento precoz, es de **9,2 años.** • La diálisis peritoneal suele ser el tratamiento de soporte a la espera de TRS. Precisando de preescripcion de agua y suplementos hidroelectrolíticos. • TRS ➢ No recidiva ➢ Recomendado cuando FG es < 20ml/min/1,73 m2	• La **afectación corneal es universal** y diagnóstico de la enfermedad. ▪Fotofobia ▪Erosiones corneales ➢ Edema estromal ➢ ↓Agudeza visual. ▪Sensibilidad corneal • **Puede no estar presente en menores de 12 meses.** • Afectación de iris, conjuntiva, coroides, retina ➢ Afectación visión nocturna y periférica • Ojo seco y disminución producción de lágrimas • Manifestaciones neuro-oftalmológicas.

CISTINOSIS

Otras afectaciones

Afectación endocrina

Destrucción de las glándulas por depósito:

- Hipotiroidismo
- Diabetes Mellitus
- Hipogonadismo (hombres)
- ↓GH (rara)

Afectación neurológica

- Miopatía progresiva isquémica
- De presentación aguda: epilepsia, ictus, encefalopatía, cefalalgia.
- De presentación subaguda: hipertensión endocraneal, atrofia cerebral, ataxia, piramidalismo, trastornos en la marcha,
- Alteraciones neurocognitivas

Afectación cardiovascular

- Dislipemia
- Calcificación vascular
- HTA
- Cardiomiopatía
- Cardiopatía isquémica

Otras afecciones	Vómitos, anorexia, colestasis, HT portal, Hipopigmentación de piel, alteraciones de sudoración, anemia, coagulopatía.

CISTINOSIS

Tratamiento

- Sintomático ➢ **Control hidroelectrolítico (control del Sd. Fanconi)** →
  - **Suplementos** con:
    - Potasio (Boi-K®)
    - Fósforo (Fórmula de July ®)
    - Bicarbonato sódico
    - Vitamina D
    - Vitamina D activa (Etalpha ®)
    - L-carnitina (Carnicor ®)
    - Magnesio (Magnogene ®)
- **Específico** ➢ Cisteamina (Cystagon®). Forma complejos disulfuro cisteína-cisteamina capaces de salir de los lisosomas mediante canal de la lisina.
  - Debe introducirse desde el momento diagnóstico
  - Prolonga la vida del paciente, disminuye la progresión.
  - Disminuye la severidad de manifestaciones extrarrenales.
- Específico tópico: Gotas oftálmicas

CONCLUSIONES

- Los **datos clínicos** de las tubulopatías suelen ser **inespecíficos inicialmente**.
- Debe sospecharse ante clínica inespecífica (vómitos, pérdida de peso, poliuria) con **datos analíticos de afectación tubular.**
- Los **antecedentes familiares** deben ayudarnos a enfocar el diagnóstico, pero siempre teniendo en mente el **amplio diagnóstico diferencial**.
- La Cistinosis es una **enfermedad rara** con una **afectación multisistémica**.
- El manejo hidroelectrolítico es complejo y debe ser estrecho.
- El diagnóstico y **tratamiento precoz** mejora el pronóstico y disminuye las lesiones a largo plazo.

BIBLIOGRAFÍA

- Ariceta G, Camacho JA, Fernández-Obispo M et. Grupo T-Cis.bcn. Cistinosis. Lorenzo V, López Gómez JM (Eds) Nefrología al Día.
- Ariceta G, Lara E, Camacho JA, Oppenheimer, Vara J, Santos F, et al. Cysteamine (Cystagon®) adherence in patients with cystinosis in Spain: successful in children and a challenge in adholescents and adults. Nephrol Dial Transplant 2015;30:475-80.
- Gahl WA, Thoene JG, Schneider JA. Cystinosis. New Engl J Med 2002;347:111-121.
- Gahl WA, Bashan N, Tietze F, et al. Cystine transport is defective in isolated leukocyte lysosomes from patients with cystinosis. Science 1982; 217:1263.

XLV

Reunión de la Sociedad de Pediatría del Sureste de España

"ABRIENDO PASO A NUEVAS ETAPAS"

Murcia, 16 y 17 de marzo de 2018

CISTINOSIS

¡MUCHAS GRACIAS POR LA ATENCIÓN!

Algoritmo resumen de diagnostico y tratamiento

Anamnesis: anorexia, fallo de medro, poliuria, polidipsia y fotofobia

↓

Analítica inicial: acidosis metabólica, hipopotasemia, hipofosforemia, hiponatremia/hipernatremia, hipocalcemia, glucosuria y hematuria/proteinuria

↓

Síndromes/enfermedades con tubulopatía secundaria frecuente

Tirosinemia tipo I	Galactosemia	Glucogenosis
Enfermedad de Wilson	Síndrome de Lowe	Enfermedad de Dent
Raquitismo dependiente de vitamina D	Citopatías mitocondriales	Cistinuria
Síndrome de Fanconi-Bickel	Cistinosis	Intolerancia hereditaria a la fructosa

↓

Cistinosis

↓

Diagnóstico

Bioquímico	Genético molecular
Cistina intraleucocitaria	Gen *CTNS* (cromosoma 17p13)
> 2 nmol hemicistina/mg proteína	

↓

Tratamiento sintomático

Alteración tubular	Alteración del metabolismo Ca/P
Solución de bicarbonato sódico/potásico	Etalpha® 1α-OHD3
Solución de fosfatos/citratos (solución de Joulie)	Rocaltrol® 1,25 $(OH)_2$ D3)
Indometacina y/o hidroclorotiacida	
L-carnitina	
Alteración tiroidal	Retraso de crecimiento
Levotroid®	rhGH

Tratamiento específico

Bitartrato de cisteamina (Cystagon®)

Colirio oftálmico de cisteamina al 1%